Ein Fall

von

geheiltem Pneumothorax

bei

Lungentuberculose.

mit Bemerkungen über

Prognose und Therapie des phthisischen Pneumothorax.

INAUGURAL-DISSERTATION

ZUR

ERLANGUNG DER DOCTORWÜRDE

IN DER

MEDICIN, CHIRURGIE UND GEBURTSHÜLFE

VORGELEGT DER

HOHEN MEDICINISCHEN FACULTÄT

DER

ALBERT-LUDWIGS-UNIVERSITÄT

ZU

FREIBURG IM BREISGAU

VON

JOSEF ALBERSHEIM

PRACT. ARZT

AUS

NOTTULN.

FREIBURG IN BADEN.

UNIVERSITÄTS-BUCHDRUCKEREI H. M. POPPEN & SOHN

1888.

Ein Fall

von

geheiltem Pneumothorax

bei

Lungentuberculose.

mit Bemerkungen über

Prognose und Therapie des phthisischen Pneumothorax.

INAUGURAL-DISSERTATION

ZUR

ERLANGUNG DER DOCTORWÜRDE

IN DER

MEDICIN, CHIRURGIE UND GEBURTSHÜLFE

VORGELEGT DER

HOHEN MEDICINISCHEN FACULTÄT

DER

ALBERT-LUDWIGS-UNIVERSITÄT

ZU

FREIBURG IM BREISGAU

VON

JOSEF ALBERSHEIM

PRACT. ARZT

AUS

NOTTULN.

FREIBURG IN BADEN.

UNIVERSITÄTS-BUCHDRUCKEREI H. M. POPPEN & SOHN

1888.

Digitized by the Internet Archive
in 2026

https://archive.org/details/IA41550801_0076

Gedruckt mit Genehmigung der med. Fakultät

Der Dekan:
Prof. v. KRIES.

Der Referent:
Geh. Hofr. Prof. Dr. BAEUMLER.

Seinen teuern Eltern

in Liebe und Dankbarkeit

gewidmet.

Bei hundert Schwindsüchtigen fand D. Powell[1]) fünf Mal Pneumothorax. Dasselbe Verhältnis giebt S. West[2]) an, welcher eine Zusammenstellung aller in der Zeit von 1856—83 im City of London Hospital for Diseases of Chest vorgekommenen (101) Fälle von Pneumothorax im Verlauf von Phthise giebt. A. Weil[3]) teilt in seiner Arbeit „Zur Lehre vom Pneumothorax" mit, dass von 355 auf der medicinischen Klinik Heidelberg's verstorbenen Phthisikern 36, also mehr als der zehnte Teil, bei der Section einen Pneumothorax aufwiesen. Selbst wenn man das zuerst angegebene Verhältnis für das allgemeinere hält, so geht aus den angeführten Zahlen doch zur Genüge hervor, dass der Pneumothorax eine Complication der Lungenphthise darstellt, welche durch ihre Häufigkeit geeignet ist, das höchste Interesse in Anspruch zu nehmen.

Besonders die Frage **„wie steht es mit der Heilbarkeit des Pneumothorax"** muss für den Praktiker von grosser Bedeutung sein. Im Jahre 1879 war diese Frage noch ziemlich unbeantwortet, sodass E. Adler[4]), der über einen Fall von geheiltem tuberkulösen Pneumothorax berichtet, dieses Vorkommnis gemäss der damaligen Literatur als eine grosse Seltenheit betrachtet. Inzwischen sind in den seitdem verflossenen 9 Jahren eine Menge dahin gehöriger Beobachtungen bekannt gemacht worden, ich erinnere hier nur an die bereits er-

---

[1]) On excavation of the lung in phthisis. Lancet. 1878. Febr. 2.

[2]) A contribution to the pathology of pneumothorax. The Lancet 1884 May. 3.

[3]) Deutsches Archiv für klinische Medicin. Bd. 31. S. 99.

[4]) Adler. Die Heilung eines Pneumothorax bei vorgeschrittener Lungenphthise. Inauguraldissertation. Freiburg i. B. 1879

wähnten Veröffentlichungen Weil's. Trotzdem letztere Arbeit das einschlägige Gebiet nach allen Seiten hin beleuchtet und fast erschöpfend genannt werden kann, dürfen Fälle von geheiltem tuberkulösen Pneumothorax immer noch ein allgemeines Interesse beanspruchen, zumal, wenn es sich um einen Fall handelt, dessen Heilung sowohl während des Lebens durch die physikalischen Symptome, als auch bei der später, nach dem durch weitere Ausbreitung der Tuberculose dennoch erfolgten Tode, vorgenommenen Autopsie nachgewiesen werden konnte. Ein solcher Fall aus der Klinik des Herrn Geh. Hofrat Bäumler giebt mir Veranlassung zur vorliegenden Dissertation. In derselben will ich einer gedrängten Krankengeschichte und einem genauen Sectionsbericht mit kritischen und epikritischen Bemerkungen eine kurze Zusammenstellung der entsprechenden Veröffentlichungen in der Literatur folgen lassen. Zum Schlusse werde ich mir gestatten, aus dem gesammelten Material einige Folgerungen in Bezug auf Prognose und Therapie des tuberkulösen Pneumothorax zu ziehen.

Krankengeschichte.

Pleuritis serofibrinosa lateris dextri, Phthisis incipiens (?), Punction, Entleerung von 1000 ccm seröser Flüssigkeit. 20 Tage später Pneumothorax bilocularis lat. dextr. Nach 9 Tagen Punction mit Entleerung von Luft und 300 ccm. seröser Flüssigkeit. Nach weiteren 10 Tagen Pneumothorax totalis l. d. Allmählige Ausheilung desselben, welche nach 5 Monaten eine völlige ist. Pleuritis serofibrinosa later. sin. Exitus lethalis infolge vorgeschrittener Tuberculose der beiden Lungen und der R. Niere 11 Monate, nachdem der Pneumothorax entstanden war.

H. N., Friseur aus R. am Kaiserstuhl, trat am 21. IV. 1887 in die medicinische Klinik zu Freiburg i. B. ein. Hereditäre Belastung ist nicht nachzuweisen, Patient will früher stets gesund gewesen sein. Die jetzige Erkrankung begann am 23. III. mit Unwohlsein, Mattigkeit, Frost und Hitzegefühl, sodass Pat. am 25. III. bettlägerig wurde. Da nach vier Wochen keine Besserung eintrat, liess Pat. sich in die Klinik aufnehmen.

Status vom 26. IV. Pat. ist ein leicht anämischer, schwächlich gebauter Mann von mässig guten Ernährungsverhältnissen. Thorax wenig gewölbt, jedoch von ziemlich gutem Tiefendurchmesser. Wirbelsäule im Brustteil leicht skoliotisch nach L, im Lendenteil compensatorisch nach R. gekrümmt. R Thoraxhälfte etwas gewölbter, als L, bleibt jedoch bei der Atmung zurück. Leichte Dyspnoe, Atmungstypus mehr abdominal, Respirationsfrequenz 30, keine subjectiven Beschwerden.

Percussion. R V bis zum Schlüsselbein, H bis zur Spina Scapulae hinauf, überall absolute Dämpfung, mit Ausnahme eines handtellergrossen Bezirkes im Winkel zwischen Clavicula und Sternum, wo voller Lungenschall, doch ohne Schallwechsel besteht. Die Dämpfung geht nach unten in die Leberdämpfung über, welche 2 Finger breit unter den Rippenbogen hinabreicht. Oberhalb des Schlüsselbeines ebenfalls Abschwächung gegenüber L. Hier überrall voller, sonorer Schall.

Auscultation. R im Gebiete des volleren Schalles kein deutliches Athmungsgeräusch, dagegen inspiratorische Rasselgeräusche verschiedener Grösse, exspiratorisch pfeifende und schnurrende Rhonchi. In der Umgebung dieses Bezirkes leises, unbestimmtes Atmungsgeräusch und einzelne entfernte Rhonchi, L überall rauhes, verschärftes, vesikuläres Atmen mit hörbarem Exspirium. Dieses H O etwas verlängert und hauchend. In den untern Lungenparticen wenig feuchte Rasselgeräusche und musikalische Rhonchi.

Stimmfremitus R im Gebiet der Dämpfung überall abgeschwächt, dagegen über dem sonoren Bezirk eher stärker.

Herz. Spitzenstoss im 5. Intercostalraum 1 Finger breit jenseits der Mammillarlinie. Relative Dämpfung oben im 2. Intercostalraum. In der Gegend des verbreiterten Spitzenstosses dumpfer 1., lauter 2. Ton. Im 2. Intercostalraum paukender 2. Pulmonalton, der den 2. Aortenton an Stärke überwiegt. Action beschleunigt, zuweilen intermittirend.

Probepunction ergiebt ein seröses, aber etwas hämorrhagisch gefärbtes Exsudat.

Vorstehender Befund bietet also das Bild einer rechtsseitigen Pleuritis und eines diffusen Katarrhs der gröberen Bronchien, während eine Affection der feinsten Bronchien nicht nachzuweisen ist. Gleichwohl muss die deutliche Abschwächung des Percussionsschalles über der R Spitze und das leise unbestimmte Atmungsgeräusch daselbst Verdacht auf eine Infiltration, vielleicht tuberkulöser Natur, erwecken. Das Gebiet sonoreren Schalles zwischen R Clavicula und Sternum ist wohl als die Stelle zu deuten, wo die zusammengedrängte Lunge hinter einer nicht oder nur wenig veränderten Pleura der Brustwand anliegt. Damit lässt sich sowohl das leise Atmungsgeräusch, als auch der starke Stimmfremitus vereinigen.

Am 29. und 30. IV. wurde Pat. klinisch vorgestellt, und im Anschluss daran zur Entleerung eines Teils des Exsudates die Punction vorgenommen. Einstichstelle 6. Intercostalraum, unter allen Cautelen mittelst des Dieulafoy'schen Apparates Aspiration von etwa 1000 ccm klarer gelbrötlicher Flüssigkeit. Diese enthielt sehr viel Eiweiss, sodass sie nach längerem Stehen zu einer Gallerte gerann. Unter dem Mikroskope zahlreiche rote Blutkörperchen. Das Resultat der Operation ist zunächst eine Besserung des subjectiven Befindens, objectiv zeigt sich ein entsprechendes Tieferstehen der oberen Dämpfungsgrenze, oberhalb welcher **Reibegeräusch** zu vernehmen ist. Der Herzstoss ist jetzt an normaler Stelle. Der Eingriff war von gutem Einfluss auf die Anregung der Resorption des Ergusses, sodass **am 12. V.** durch den Percussions- und Auscultationsbefund eine bedeutende Verminderung des Exsudates nachgewiesen werden konnte.

Patient hatte von seinem Eintritt an leichtes remittirendes **Fieber, dasselbe hielt auch weiter an;** überhaupt trat in den Verhältnissen keine wesentliche Veränderung ein bis zum 20. V. An diesem Tage war der Befund, nachdem Pat. in den letzten Tagen **Schmerzen** in der R Seite gehabt hatte, plötzlich folgender:

R H ergiebt die **Percussion** neben dem 7. und 8. Brustwirbel eine unten von einem schmalen Streifen gedämpften Schalles begrenzte Zone **hochtympanitischen** Schalles, welche nach der Axillarlinie hin schmäler wird und hier **tief tympanitisch** schallt. V R ist vom 3. Rippenknorpel abwärts, median-

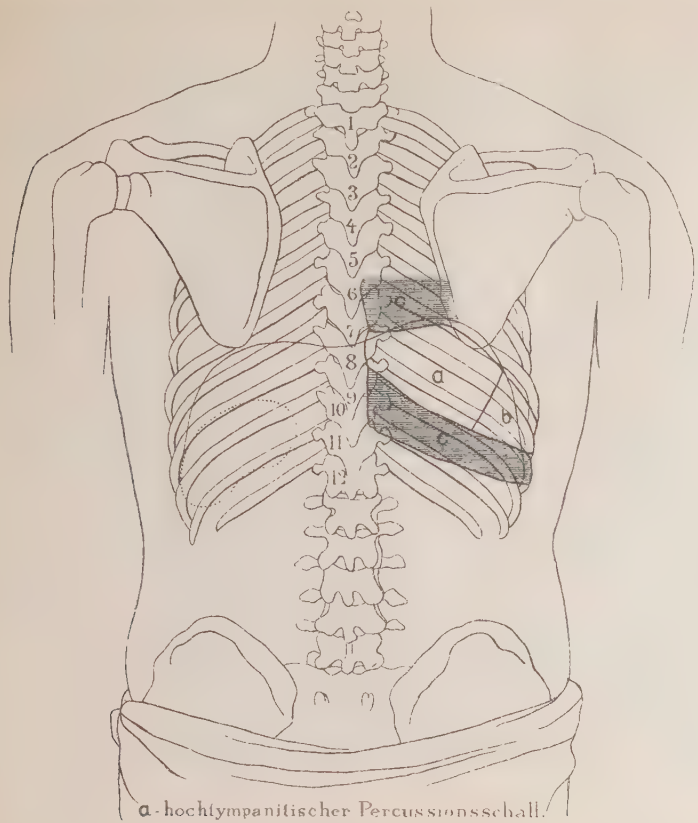

a = hochtympanitischer Percussionsschall.
b = tieftympanitischer Schall.
c = gedämpfter Schall.

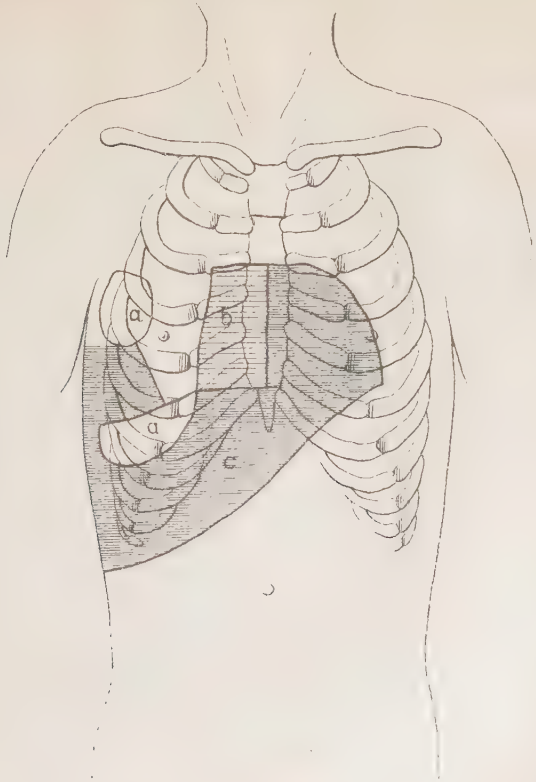

a = Tympanitischer Percussionsschall.
b = Relative Dämpfung.
c = Absolute Dämpfung.

wärts von der Parasternallinie, relative Dämpfung, in der Mammillarlinie findet sich von oben bis zur 6. Rippe herab eine Zone ziemlich normalen Lungenschalls, in der Axillarlinie dagegen beginnt schon an der 5. Rippe Dämpfung; **darüber** findet sich bis zum 3. Intercostalraum **tympanitischer** Schall. Unterhalb der Dämpfung in der Axillarlinie, etwa von der Mammillarlinie bis zur Axillarlinie und auf die 8. Rippe hinabreichend, findet sich ein halbmondförmiger Raum, der ebenfalls **tympanitischen** Schall ergiebt. Die Höhe desselben ändert sich bei Lagewechsel des Kranken. Nach U ist er von der Leberdämpfung begrenzt. Der Herzstoss findet sich etwa in der **Mammillarlinie** im 5. Intercostalraum. Im Gebiete des tympanitischen Schalles H hört man **amphorisches** Atmungsgeräusch und kleinblasiges Rasseln. H O unbestimmtes Atmen mit hörbarem hauchenden Exspirium. V U hohes **bronchiales** Atmen, das ziemlich **leise** ist, weiter oben neben feuchtem Rasseln und einzelnen Rhonchis **unbestimmtes, lautes** Atmungsgeräusch mit hörbarem, verlängerten Exspirium. **Ueber der Clavicula** bisweilen **kleinblasige klingende Rasselgeräusche.** L, wie früher, diffuse katarrhalische Rasselgeräusche, dazu wurde am 22. V. über dem helltympanistischen Schall H und V unterhalb der Mammilla deutlicher **Metallklang** bei Percussionsauscultation constatirt. H bei Schütteln des Pat. Plätschergeräusch. 24. V. H amphorisches Atmungsgeräusch und ziemlich zahlreiche, metallisch klingende Rasselgeräusche, V U fast **kein** Atmungsgeräusch.

Bei am 26. V. und 27. V. stattgefundenen klinischen Vorstellungen wird obiger Befund im Wesentlichen bestätigt. Es ergiebt sich ausserdem, dass die Bezirke **tympanitischen** Schalles bei Lageveränderung nicht allein eine andere Tonhöhe darbieten, sondern auch ihre Lage etwas wechseln. (Siehe Zeichnung I und II).

Das vom 19. V. auf den 20. V. so plötzlich veränderte Krankheitsbild mit ausgebreiteten Bezirken **tympanitischen** Schalles mit **metallischem** Beiklang (Stäbchen-Plessimeter-Percussion), **amphorischem** Atemgeräusch und **metallischem** Rasseln lässt sich, ganz objectiv betrachtet, nur auf sehr grosse Cavernen oder eine Luftansammlung im Pleurasack zurückführen. Da erstere nun nicht über Nacht entstanden sein können,

so ist es klar, dass ein **Pneumothorax** vorliegt. Eigentümlich in dem Befunde ist das Vorhandensein zweier getrennter Bezirke tympanitischen Schalles, von denen nur der höher liegende amphorisches, der andere leises bronchiales Atmungsgeräusch hören lässt. Dieser Umstand ist wohl so zu deuten, dass zwischen oberem und unterem Bezirk pleuritische Adhärenzen bestehen, welche die Lunge hier zwar festhielten, wohl aber Luft durchliessen.[1]) Der Pneumothorax ist also ein biloculärer, und zwar ist der obere mit dem lauten amphorischen Atmungsgeräusch wohl derjenige, welcher durch eine offene Fistel mit dem Bronchialsystem in Verbindung steht. Das wir es noch mit einem **offenen** Pneumothorax zu thun haben, geht auch aus den relativ geringen Verdrängungserscheinungen hervor. Der Herzspitzenstoss ist nur bis in die Mammillarlinie verdrängt, während er früher bei dem hochgradigen pleuritischen Erguss 2 cm. weiter nach L gedrängt war. Es könnte inzwischen allerdings der Herzbeutel festgewachsen sein, aber noch ein Umstand lässt auf eine nicht zu grosse Spannung in der Pleura schliessen, das ist die Erscheinung exquisit tympanitischen Schalles. Denn wie Weil in dem experimentellen Teile seiner schon mehrmals erwähnten Arbeit nachgewiesen hat, bleibt bei starker Spannung der Pleura der Schall nicht tympanitisch, sondern wird voll sonor.

Was die Entstehung des Pneumothorax angeht, so hätte man, da ein Eindringen von Luft von aussen her oder eine Infection gelegentlich der Probepunction oder Aspiration bei der angewandten Methode mit Sicherheit ausgeschlossen werden konnte, vielleicht eine Verletzung der Lungenpleura durch die am 30. IV. stattgefundene Punction als Ursache annehmen können. In

[1]) Weil, l. c. Bd. 31. Seite 113 macht eine ähnliche Beobachtung.

diesem Falle wäre jedoch kaum ein Zeitraum von 20 Tagen bis zum Auftreten des Pneumothorax verflossen. Auch ist der Sitz der Fistel, wie oben sehr wahrscheinlich gemacht, ein viel höherer, wie das ja auch aus hier nicht näher zu erörternden Ursachen die Regel bildet.[1]) Wenn man von einer Gasentwicklung im Pleuraraum selbst absieht, die bei einem serösen Exsudate nicht wohl denkbar ist, so bleibt als wahrscheinlicher Entstehungsmodus der Durchbruch eines tuberkulösen Herdes der R Lunge durch die Pleura pulm. über. In der That hatte der schon vorhandene Verdacht auf eine Lungenphthise inzwischen neue Nahrung gefunden durch das Auftreten kleinblasiger, klingender Rasselgeräusche in der R Spitze, wo vorher schon gedämpfter Percussionsschall und leises unbestimmtes Atmen beobachtet worden war. Im **Sputum** freilich, welches wiederholt untersucht wurde, **konnten Tuberkelbacillen nicht nachgewiesen werden.**

Ueber die Art des Pneumothorax ist noch zu bemerken, dass derselbe **kein** Pyopneumothorax ist, als welchen man früher schlechtweg einen jeden Hydropneumothorax ansah, sondern ein Seropneumothorax, wie die am **29. V.** vorgenommene **Punction** beweist. Es entwichen zunächst reichliche Luftblasen, sodann wurden 300 gr. hell **seröser, schaumiger** Flüssigkeit, **ohne jedweden Geruch,** aspirirt. Der Erfolg des Eingriffs war, dass der Herzstoss um **2 cm.** nach innen, die Leber **1½ cm.** höher rückte. Die Dämpfung über dem Lungengebiete war verschwunden. Die sonstigen physikalischen Verhältnisse änderten sich wenig.

Dieser Erfolg der Punction macht es sehr wahrscheinlich, dass bei der Vornahme desselben die Fistel in der Lungenpleura **geschlossen** war. Es hätte sonst an die Stelle des entleerten Exsudates einfach Luft treten müssen, sodass die verdrängten Organe ihre Stellung nicht hätten ändern können. Ferner muss der Verschluss

[1]) Weil, l. c. S. 112, 113.

der Fistel ein **organischer** gewesen sein, denn bei einem blos mechanischem Verschluss durch positiven Druck im Pleurasack, also bei einem sogenannten Ventilpneumothorax, würde nach der Verringerung des Druckes bei jeder Inspiration wieder Luft eingetreten sein, bis sich der frühere Druck und die früheren Verdrängungserscheinungen wieder ausgebildet hätten. Dieses trat jedoch nicht ein, sondern die Verhältnisse blieben ziemlich konstant bis zum 8. VI. Am Abende dieses Tages, wo auch die Temperatur eine höhere war, als sonst, ist wieder eine plötzliche Veränderung der physikalischen Symptome nachzuweisen. R V O ist der Percussionsschall **lauter** und **voller** geworden, an Stelle des vorher vorhandenen lauten, verschärften Vesiculäratmens ist ein **leises, unbestimmtes** Atmungsgeräusch zu hören. H neben der Wirbelsäure ist **verschärftes** Atmen, auf dem Blatte der Scapula und in der Axilla **leises, unbestimmtes** Atmen vernehmbar. Auch ist auf der Scapula deutliches **Succussionsgeräusch** hörbar, was früher nicht vorhanden war. (Stand der Herzspitze und der Leber sind in der Krankengeschichte nicht notirt.) Patient giebt an, „enger zu haben, als früher“, einen plötzlichen Eintritt von Atemnot aber Schmerzen hat er jedoch nicht bemerkt.

Gleichwohl ist anzunehmen, dass sich die Fistel in der Lungenpleura noch einmal geöffnet, oder dass sich eine zweite gebildet hat, denn der Luftgehalt im Pleurasack hat sich bedeutend vermehrt, sodass jetzt auch über der Lungenspitze, oder vielmehr an Stelle derselben Luftgehalt nachweisbar ist. Es müssen hier wohl Adhärenzen vorhanden gewesen sein, die dem früheren geringen Druck Stand zu halten vermochten, jetzt aber einem hohen Druck nachgeben mussten. Dass der Druck ein hoher ist, dafür liegen noch sonst unzweifelhafte Beweise vor. Der Percussionsschall ist nicht mehr tym-

panitisch, sondern **voll** und **laut,** das Atmungsgeräusch nicht mehr bronchial oder gar amphorisch, sondern **leise** und **unbestimmt.** Die Lunge liegt zusammengedrängt hinten neben der Wirbelsäule, wo verschärftes Vesiculäratmen zu hören ist. Es besteht also jetzt ein allgemeiner R-seitiger Seropneumothorax und zwar ist dem hohen Drucke und dem mangelnden Atmungsgeräusche gemäss anzunehmen, dass ein geschlossener Ventilpneumothorax vorliegt.

Bemerkenswert ist noch, dass die angenommene neuerliche tuberkulöse Einschmelzung erst 12 Tage nach der vorgenommenen Punction eingetreten ist, dem damaligen Eingriffe selbst hatte der Verschluss Stand gehalten.

Der weitere Verlauf der Krankheit gestaltet sich nun so, dass bis zum

29. VI. keine wesentliche Veränderungen auftraten. An diesem Tage bekam Pat. wieder heftiges Seitenstechen und am

1. VII. wird ein Ansteigen des Exsudats um 2 Fingerbreit constatirt. Am

7. VII. sind die Schmerzen verschwunden. Der Pat. hat nur noch des Abends leises Fieber, die Vormittage verbringt er ausser Bett. Am

15. VII. wurde Pat. wieder in der Klinik vorgestellt. Da sich der Befund im Wesentlichen mit dem einen Monat später bei der Entlassung aufgenommen deckt, so erspare ich mir die Wiedergabe desselben. Das Befinden des Pat. gestaltet sich nämlich immer besser. Allmählig unterbleiben auch die abendlichen fieberhaften Temperatursteigerungen, sodass Pat. mit Anfang August völlig fieberfrei ist. Da er sich auch subjectiv wohl fühlt, so wird er seinem Wunsche gemäss am

14. VIII. entlassen. **Status:** (Untersuchung im Stehen.)

Vorne. Percussion: Oberhalb der R Clavicula etwas **gedämpfter** Schall mit **tympanitischem** Beiklang, ebenso im I. Intercostalraum aussen deutliche **Dämpfung;** in der Axilla hoch oben **gedämpft tympanitischer** Schall, gegen die III. Rippe abwärts hoher **Metallklang,** weithin hörbar, nach abwärts Dämpfung, die an der VI. Rippe absolut wird. Der **metallische** Bezirk reicht nach V bis nahe zur Mammillarlinie, nach H bis zur

hintern Axillarlinie, auch durch Stäbchenplessimeterpercussion ist in diesem Bezirk deutlicher Metallklang hervorzurufen. Die Herzspitze überragt die L Mammillarlinie um ein klein wenig nach aussen, der Spitzenstoss ist im V. Intercostalraum. **Auscultation:** Oberhalb der R Clavicula unbestimmtes Atmen, beim Inspirium spärliche feinblasige, zum Teil klingende Rasselgeräusche. L oberhalb der Clavicula verschärftes Vesiculäratmen, verlängertes Exspirium. Unter der R Clavicula aussen ein **unbestimmtes schwaches** Athmen **ohne amphorischen** Beiklang, nach V gegen das Sterum hin ist das Atmen **lauter,** mehr vesikulär.

Hinten. Inspection: Ziemlich starke Scoliose der Brustwirbelsäure nach L, **geringe Einziehung der R untern Thoraxparthie.**

Percussion: Der Schall R H O etwas weniger voll, als L. Von der Mitte der Scapula ab Dämpfung, am untern Winkel der Scapula mit schwach metallischem Beiklang. **U nirgends ein tympanitischer Schallbezirk.**

Auscultation: Atmungsgeräusch R H O schwach vesiculär, kein Rasseln. Nach unten zu sehr abgeschwächtes Atmungsgeräusch. L allenthalben verschärftes Vesiculäratmen, nirgends Rasselgeräusche.

Dieser Status, der, wie erwähnt, dem am **15. VI.** aufgenommenen sehr ähnelt, bedeutet gegen den Befund vom 8. VI. eine sehr wesentliche Aenderung. Damals bestand ein **allgemeiner, geschlossener Ventilpneumothorax,** jetzt präsentirt sich das Bild eines wenig ausgedehnten **circumscripten** Pneumothorax, der sich in der Höhe des II. bis IV. Intercostalraums von der hintern Axillar- bis zur Mammillarlinie erstreckt, — das Gebiet tympanitisch-metallischen Klanges. Oberhalb der Clavicula ergiebt die Untersuchung wieder der Brustwand anliegendes Lungengewebe, desgleichen vorne neben dem Sternum, wo wieder deutliches Vesiculäratmen vernehmbar ist. Die Luft im R Pleurasack ist also grösstenteils wieder zur Resorption gelangt, was darauf hindeutet, dass die Fistel wieder verschlossen sein muss und zwar muss dieser Verschluss ein organischer sein; denn bei einem Ventilpneumothorax kann

die Lunge niemals zu einer dauernden Ausdehnung gelangen, weil der entstehende negative Druck bei jeder Inspiration wieder Lufteintritt durch die Fistel bedingen würde. Für einen Verschluss der letzteren spricht auch noch der Umstand, dass nirgends mehr amphorisches, sondern nur noch leises unbestimmtes, wohl von der Umgebung fortgeleitetes Atmen vernehmbar ist; für einen nicht sehr hohen Druck der tympanitische Percussionsschall. Es besteht also ein **organisch geschlossener circumscripter Seropneumothorax.** Ausserdem wird der Verdacht auf eine beginnende Phthise des R Oberlappens immer dringender: Relative Dämpfung, unbestimmtes Atmen, kleinblasige klingende Rasselgeräusche. Der tympanitische Beiklang des Percussionsschalles ist wohl auf den benachbarten grossen Luftraum zurückzuführen. Auch die L Spitze scheint nicht ganz intact zu zu sein. Tuberkelbacillen waren im Sputum nicht nachzuweisen. Die Prognose bei der Entlassung bezüglich des Pneumothorax ist also eine günstige. Denn es ist kein Grund vorhanden, warum der noch vorhandene Rest von Gas nicht auch resorbirt werden sollte. Der dadurch frei werdende Raum könnte durch die sich wieder ausdehnende Lunge, durch Schwartenbildung, durch Exsudat, durch Heranziehung der Nachbarorgane, durch Einziehung der Brustwand oder durch irgend welche Combination aus den genannten Möglichkeiten ausgefüllt werden. Auch einer Resorption des Exsudats steht nichts im Wege. Bezüglich einer völligen Genesung bei Annahme von Tuberculose ist die Prognose bei dem Berufe des Pat., er ist Friseur, weniger gut.

Nach seinem Austritt aus dem Spitale erholte sich der Patient noch 14 Tage lang, um dann sein Geschäft wieder aufzunehmen, und zwar vermochte er demselben bis zum Beginn dieses Jahres, also **volle 4 Monate** ganz gut vorzustehen. Am

7. I. 1888 verspürte er **Stechen** auf der **L Seite** und aus einem allgemeinen Krankheitsgefühle befürchtete er, wieder ähn-

lich zu erkranken, wie im vergangenen Jahre. Er stellte sich deshalb am

10. I. in der Ambulanz der Klinik vor, wo ausser den später zu beschreibenden Veränderungen der R Seite am untern Rande der L Lunge in ziemlich grosser Ausdehnung **pleuritisches Reiben** konstatirt wurde. Obwohl also L kein Exsudat nachzuweisen war, wurde, da das Auftreten eines solchen von erheblichem Schaden für den Patienten sein musste, diesem der Rat erteilt, sich in die Klinik aufnehmen zu lassen. Am

13. I. gelangte er zur Aufnahme. Die Temperatur war febril, das Reibegeräusch war verschwunden, dagegen ein kleiner Flüssigkeitserguss im L Pleurasack nachzuweisen. Am

16. I. wurde ein genauer Status aufgenommen, der Befund war folgender: Pat. wie früher, schwächlich und anämisch; bei aufrechter Stellung steht die R Schulter bedeutend tiefer als die L, infolge einer **bedeutenden Zunahme** der schon früher vorhanden gewesenen Scoliose der Brustwirbelsäule nach L. bei Fehlen einer kompensirenden Scoliose der Lendenwirbelsäule. Die R Thoraxhälfte ist sichtlich **weniger umfangreich** als die L, namentlich V O ist sie abgeflacht. Bei der Athmung wird ihr sagittaler Durchmesser **kaum vergrössert. Die Percussion** ergiebt eine **Abschwächung** des Schalles über der ganzen R Lunge, neben einer **erheblichen Verkleinerung** ihres Volumens. Sie reicht vorne nur bis in den IV. Intercostalraum, H nur bis zum 9. Brustwirbel hinab. **Tympanitische** oder **metallische** Bezirke sind **nicht** mehr zu finden. Das Herz **überragt** mit seiner relativen Dämpfung den **R Sternalrand** um fast **zwei Fingerbreit,** der Spitzenstoss ist schwach fühlbar im IV. Intercostalraum, etwa **zwei Fingerbreit innerhalb** der Mammillarlinie. Die L Lunge überlagert das Herz teilweise, jedoch nicht ganz, da im IV. L Intercostalraum neben dem Sternum absolute Dämpfung ist. Ihre untere Schallgrenze, die am 10. Januar am 12: Brustwirbel gestanden hatte, ist durch das anwachsende Exsudat bis zur Höhe des 8. Brustwirbels gedrängt, von wo nach vorne zu die Grenze des Lungenschalles in schräger Richtung nach U verläuft. Die Leberdämpfung beginnt seitlich etwas **oberhalb** des Rippenbogens, während sie in der Mittellinie auffallend weit nach U hinabreicht.

Auscultation: Ueber der R Lunge ist V unbestimmtes, hinten im Inspirium unbestimmtes, im Exspirium schwach bronchiales Atmungsgeräusch vorhanden; nirgends amphorisches Atmen, nirgends Rasselgeräusche. Ueber der L Lunge ist das

Atmungsgeräusch oberhalb des Ergusses überall von vesiculärem Charakter, bisweilen leise Rhonchi und H unterhalb der Scapula vereinzelte, kleinblasige, feuchte Rasselgeräusche. Unterhalb des III. Brustwirbels ist das Atmungsgeräusch abgeschwächt und unbestimmt. Die Herztöne sind laut und rein, der II. Pulmonalton mindestens so laut wie der II. Aortenton. Der **Pectoralfremitus** ist R II **stärker,** als L, wo er unten fast vollkommen fehlt. **Febrile Temperatur** bei etwas beschleunigter Herzaction und weichem Puls. **Harn** ohne Eiweiss, ergiebt keine Diazoreaction.

In vorstehendem Befunde beweisen besonders die percussorischen Verhältnisse, dass der Pneumothorax ausgeheilt ist, denn über der ganzen R Lunge ist nur eine **Abschwächung** des Percussionsschalles vorhanden, **nirgends** mehr findet sich **tympanitischer, metallischer** oder besonders **sonorer** Schall. Auch die auscultatorischen Erscheinungen sprechen nicht für einen Luftgehalt im Pleuraraum. Vielmehr weist der ganze Befund auf eine **bedeutende Schrumpfung der Lunge** hin. Es spricht dafür die Einziehung des Thorax, die geringe respiratorische Ausdehnung der R Seite, der Hochstand des Zwerchfells, die Verlagerung des Herzens nach R — zum Teil allerdings auch durch das linksseitige Exsudat bedingt — das vicariirende Emphysem der L Lunge, schliesslich noch die Verstärkung des II. Pulmonaltons. Wahrscheinlich ist damit eine hochgradige pleuritische Schwartenbildung verbunden, worauf die starke Dämpfung und das abgeschwächte Atmungsgeräusch hinzudeuten scheinen. Jedenfalls beweist das Verhalten des Stimmfremitus, dass auch der Erguss zur völligen Resorption gelangt ist. Die Hoffnung auf eine Ausheilung des Pneumothorax hat sich also erfüllt, jedoch ist die Art der Heilung nur eine relativ günstige, da eine Wiederentfaltung der Lunge jedenfalls nur in geringem Masse erfolgt ist, und die letztere für die Atmung nur von unbedeutendem Werte sein kann. Am

11., 16. und 17. II. wurde der Pat. in der Klinik vorgestellt im allgemeinen konnte der obige Status bestätigt werden. Im

Harn wurde eine **leichte Eiweisstrübung** nachgewiesen. Das Exsudat auf der L. Seite ist deutlich im Rückgange begriffen, (schon seit dem 8. II.). Ueberhaupt besserte sich das Befinden des Pat. wesentlich, die Temperaturen waren Mitte Febr. fast zur Norm zurückgekehrt.

Dieser günstige Zustand hielt jedoch nur bis **Ende Februar** an, wo eine **neue Complication** auftrat. Der Pat. bekam **heftige Schmerzen** im R. Hypochondrium, welche durch kein Mittel dauernd zu beseitigen waren. Gleichzeitig bildete sich an genannter Stelle ein **Tumor** aus. Die diagnostischen Schwierigkeiten desselben haben für diese Arbeit kein Interesse. Gleichzeitig machte die Phthise auf beiden Lungen deutliche Fortschritte, das Allgemeinbefinden wurde immer schlechter. Es stellte sich wieder remittirendes Fieber ein, der Appetit ging gänzlich verloren, und so sank das schon zu Anfang des Jahres unbedeutende Körpergewicht bis Mitte März noch um 6 Kilo, sodass der Pat. noch $44^1/_2$ Kilo wog. Ueber den Verlauf des Leidens im Monat April heisst es dann im Krankenjournal: „Unter fortwährendem hektischen Fieber bei deutlich fortschreitender Tuberculose beider Lungen werden die Kräfte des Patienten aufgezehrt."

Am 17. April zeigt der bis dahin mit Ausnahme einer einmal beobachteten geringen Trübung, stets von Eiweiss freie Harn deutlichen E.-Gehalt (bis zum Tode fort.) Ueber beiden Lungen mittelgrosse blasige Rasselgeräusche. Die Dyspnoe verlangte in den letzten Tagen immer wieder die Darreichung kleiner Dosen Morphium.

Am **10. IV.** collabirt Pat. und stirbt am 24. **IV.** ohne besondere weitere Erscheinungen gezeigt zu haben.

In kurzen Zügen gegeben, machte die Erkrankung, wie sie aus dem klinischen Befunde diagnosticirt werden konnte, folgende Stadien durch:

26. IV. 1887. Pleuritis serofibrinosa lateris dextri. (Phthisis incipiens?)

20. V. Pneumothorax bilocularis lat. dextr. Aetiologie: Schmelzung der Pleura pulm. durch einen tuberkulösen Process. Offener Pneumothorax. Fistel wahrscheinlich im Oberlappen.

29. V. Punction. Die Lungenpleurafistel ist organisch geschlossen. Seröses Exsudat.

8. VI. Die Fistel hat sich wieder geöffnet. Pneu-

mothorax totalis. Ventilpneumothorax mit hohem Druck.

15. VI. Die Fistel hat sich wieder geschlossen (organisch!) Pneumothorax circumscriptus mit niederem Druck.

14. VIII. Der circumscripte Pneumothorax besteht noch, jedoch befindet sich der Patient völlig wohl und arbeitsfähig. Er wird entlassen und arbeitet bis zum **16. I. 1888.** Der Pneumothorax ist ausgeheilt. Hochgradige Schrumpfung der R Lunge. Pleuritis serofibrinosa lateris sinistri.

23. IV. 1888. Exitus lethalis infolge vorgeschrittener Tuberculose der Lungen und der R Niere.

Sectionsprotocoll.

Abgemagerte männliche Leiche, Totenstarre nicht sehr ausgesprochen. Beim Eröffnen des Abdomens entleert sich eine ziemliche Menge durchsichtiger gelber Flüssigkeit. Beide Lungen in ihrer **ganzen Ausdehnung** mit der Pleura costalis verwachsen, **R stärker,** als L. Auf der Aussenseite des Herzbeutels, der zum **grössten Teil vorliegt,** zahlreiche graue Knötchen, welche dem L Pleurateil des Herzbeutels angehören, während die übrigen Teile frei sind. Herz bedeutend grösser, als die geballte Faust der Leiche. R Herzhälfte mit Fett überwachsen. Die Innenfläche des Herzbeutels glatt. L Ventrikel contrahirt, rechter schlaff. Im Vorhof eine reichliche Menge dunklen, geronnenen Blutes. Die R. Herzhälfte erweitert. An der Spitze des R Ventrikels pilzförmige ältere Thromben. Tricuspidalis glatt. Musculatur an manchen Stellen verfettet. Die L Herzhälfte ebenfalls erweitert. Mitralis etwas weisslich verfärbt, mässig verdickt, sonst ohne Veränderungen. Herzohren frei.

Die Verwachsungen der L Lunge H und an der Wirbelsäule besonders fest, ebenso sind die Verwachsungen an der Spitze ganz ausserordentlich fest. Pleura pulm. mit zahlreichen miliaren, stecknadelkopfgrossen grauen Knötchen. Ober- und Unterlappen verwachsen. Auf dem Durchschnitt im Oberlappen zahlreiche gelbe Herde, von denen die grössten bis Zwanzigpfennigstück gross sind mit einzelnen verkalkten Stellen. Dazwischen zahlreiche graue Knötchen. Am Rande einige bohnengrosse Vor-

wölbungen mit gelbem verkästen Inhalt. Der Unterlappen blutreich, in demselben dicht an einandergedrängt eine grosse Anzahl kleinster grauer bis Stecknadelkopf grosser Knötchen zu erkennen. Die Bronchialschleimhaut stark gerötet, Bronchialdrüsen pigmentirt.

Die **R Pleura** ist in eine **dicke Schwarte** verwandelt. Auf dem Durchschnitt erweist sich das Gewebe der R Lunge in seinem Oberlappen stark pigmentirt, und in demselben lassen sich eine Menge von verkästen Herden, von denen die grössten linsengross sind, erkennen. In dem übrigen **luftarmen,** grauroten Gewebe zahlreiche miliare und etwas grössere graue Herde. **Ungefähr in der Mitte des Oberlappens etwa in der Mammillarlinie ein ziemlich grosser verkalkter, unregelmässig gestalteter Herd.** Die Bronchialschleimhaut stark injicirt, Bronchialdrüsen nicht verkäst.

Milz ziemlich gross, 14 cm lang, 9 breit, 5 hoch. Die Consistenz des Organs ist fest; die Follikel sind deutlich zu erkennen. Der Darm glatt und glänzend, keine Verwachsungen einzelne Mesenterialdrüsen bis Haselnuss gross und vollständige Verkäsung zeigend.

Das Colon ascendens mit der ziemlich **vergrösserten R Niere** verwachsen. Das paranephritische Gewebe ödematös. Die Kapsel der R Niere namentlich an der hintern Fläche fest verwachsen. Die Oberfläche höckerig und uneben, mit zahlreichen **gelben Knötchen** besetzt. Nierenbecken erweitert. Schleimhaut des Neirenbeckens zeigt an einzelnen Stellen kleinste, graue, knötchenartige Hervorragungen, von denen sich makroskopisch nicht sagen lässt, ob es sich um Tuberkeln handelt. Auf dem Durchschnitt Mark- und Rindensubstanz nicht zu unterscheiden **Letztere ist von einzelnen confluirenden, gelben, verkästen Herden durchsetzt, ebenso in der Marksubstanz kleine gelbe Knötchen.**

Die **L Niere** ebenfalls etwas grösser, als normal; die Kapsel lässt sich ohne Schwierigkeit ablösen. Auf dem Durchschnitt die Rindensubstanz blassgelb, von der dunklen Marksubstanz deutlich zu unterscheiden. Herderkrankungen sind nicht nachzuweisen.

Die Kapsel der **Leber** lässt an einzelnen Stellen kleinste graue Knötchen erkennen. Consistenz des Organs nicht fest. Auf dem Durchschnitt die Acini deutlich zu erkennen. Das Centrum derselben als dunkelroter Punkt mit gelber Umgebung deutlich hervortretend.

Blasenschleimhaut blass, ohne Veränderungen.

Pia diffus milchig getrübt, daneben zahlreiche, vielleicht halb Stecknadelkopf grosse, inselförmige, kleine Herde, welche gruppenweise zusammengestellt sind. An der Basis die Pia unverändert, namentlich ohne Herderkrankungen. Seitenventrikel erweitert. Die Marksubstanz der Grosshirnhemisphären glänzend, feucht, weiss, eine ziemliche Menge von Blutpunkten zeigend. Consistenz des Kleinhirns fest. Die grossen Ganglien und die Medulla ohne besondere Veränderungen.

Darmschleimhaut frei.

Von den **Lungen** welche mir zur weitern Untersuchung übergeben wurden, möchte ich noch folgende eingehendere Beschreibung hinzufügen:

Die **L Lunge** ist ziemlich **voluminös,** sehr lufthaltig und zeigt Emphysembläschen. Die Tuberkeln der Pleura, ebenso wie die im Lungengewebe nehmen von oben nach unten an Zahl zu.

Die R Lunge ist **wenig** voluminös, **platt zusammengedrückt, reich an Bindegewebe**, im obern Teil ist nur ein ganz geringer Luftgehalt. Die beiden Pleuren sind an der hintern Seite **vollständig verwachsen,** bilden hier eine **Schwarte** von vielleicht **4 mm Dicke. Vorn oben findet sich zwischen der fast 1 cm dicken Pleura costalis und der ungefähr $2^1/_2$ mm dicken Pleura pulm. ein sackartiger Raum von der Grösse einer Hand etwa, aber ohne jeglichen Tiefendurchmesser, der von vorn über die Seitenkante etwas auf die Hinterfläche der Lunge übergreift.** In diesem Hohlraum befindet sich etwa in der Mammillarlinie im Lungengewebe, aber ganz peripher unter der **an dieser Stelle besonders dicken** Pleura pulmonalis **ein kreidiger Herd** von der Grösse einer Wallnuss, der zum Teil eine **steinharte,** zum Teil **mörtelartige** Consistenz hat. Die Schwarte selbst ist von grauweisser Farbe und grosser Festigkeit, und zeigt nur an einzelnen Stellen eine gelbliche Färbung und geringere Derbheit. **Graue Knötchen** oder **käsige Herde** sind **nicht** zu erkennen. Die Knötchen der R Lunge selbst nehmen, wie in der L, von oben nach unten an Zahl zu, an Grösse ab.

Bei der mikroskopischen Untersuchung fanden sich in dem oben beschriebenen peripheren kreidigen Herde **keine Tuberkelbacillen,** dagegen zahlreiche Coccen. In den verkästen Herden der Lungen waren zahlreiche Strepto-, Diplo- und in Haufen zusammenliegende Coccen enthalten und nur spärliche Tuberkelbacillen. Von einem der gelblichen, weicheren Stellen der pleuritischen Schwarte gemachte Verreibungspräparate zeigten

zahlreiche Coccen, was um so sonderbarer ist, als das Exsudat ein seröses gewesen war. Es ist dieser seltsame Befund wohl darauf zurückzuführen, dass die Lunge bei der Untersuchung schon zwei Tage wenn auch auf Eis gelegen hatte, und so Gelegenheit zur Invasion von Mikroorganismen von aussen, möglicher Weise auch von den käsigen Herden der Lunge her, gegeben war. In einem solchen Präparate fanden sich auch spärliche Bacillen vor. Auch dieses ist wohl ein zufälliger Befund, denn in einem **gehärteten Teile der Schwarte wurden trotz der sorgfältigsten und vielmals wiederholten Untersuchung keine Bacillen gefunden.** Die Schwarte bestand dem mikroskopischen Bilde nach zum grossen Teile aus Bindegewebe älteren und jüngeren Datums. Teils waren noch Rundzellen zu sehen, teils solche in Uebergang zu Spindelzellen, letztere selbst in grosser Menge, an einigen Stellen aber fast nur Fasern. Stellenweise hatte das Gewebe ein ganz homogenes, glasiges Aussehen, als wenn es sich um hyalin entartetes Bindegewebe handelte. In ziemlich reichlicher Menge war noch unorganisirtes Fibrin nachzuweisen. Dasselbe war zum Teil in compacter Masse, zum Teil in Balken und feineren Strängen zwischen die Bindegewebszüge eingesprengt. Das Bindegewebe führte zahlreiche, darunter einige ziemlich bedeutende Gefässe, welche zum Teil fast wandlos waren. Die Verteilung derselben wär eine sehr unregelmäsige. Hie und da waren auch Pigmentschollen, wobl Blutfarbstoff, abgelagert.

Im Sediment des Leichenharns gelang es, spärliche Bacillen nachzuweisen.

Epikrise.

Wenn man nun an der Hand des Sectionsbefundes die hauptsächlichsten Momente der Krankengeschichte kritisch betrachtet, so ergiebt sich zunächst, dass der Beginn des ganzen Leidens, die Pleuritis sero-fibrinosa lateris dextri, **nicht** tuberkulöser Natur war. Es hat sich wenigstens für die Annahme einer solchen bei der Untersuchung der Pleura dextra keinerlei Anhaltspunkt gefunden. Ob zur Zeit des Entstehens der Pleuritis bereits Tuberculose der Lunge bestand, und hierin dennoch irgend ein Zusammenhang mit der Erkrankung der

Pleura zu suchen ist, liess sich mit Sicherheit nicht feststellen. Zweifellos ist aber die tuberkulöse Aetiologie des Pneumothorax.

Der oben näher beschriebene verkalkte Herd, über welchem eine deutliche Narbe in der Pleura bestand, präsentirt die Stelle der Lunge, von wo aus die Arrosion der Pleura vor sich ging. An der bezeichneten Stelle ist auch wohl der älteste tuberkulöse Herd überhaupt zu suchen. Dass in demselben keine Bacillen mehr nachzuweisen waren, ist bei seinem hohen Alter durchaus nicht wunderbar. Das Fehlen der Bacillen beweist nur, dass die Schwindsuchtserreger daselbst entweder gänzlich zugrunde gegangen oder aber nur in Form nicht nachzuweisender Spuren vorhanden waren. Man darf auch mit Wahrscheinlichkeit annehmen, dass von hier aus die spätere Infection der übrigen Organe ausgegangen ist. Auf welchem Wege die Verbreitung der Krankheit erfolgte, ist nicht so klar. Der Umstand, dass die tuberkulösen Herde in der Lunge an Grösse von oben nach unten abnehmen, sodass sie eigentlich nur an letzterer Stelle miliar sind, könnte für eine Verbreitung auf dem Lymphwege sprechen. Doch wäre dann schwer verständlich, dass die Bronchialdrüsen nicht engriffen sind.

Um nun zu der Krankengeschichte zurückzukehren, so ist die Diagnose eines biloculären Pneumothorax wohl richtig gewesen, pleuritische Adhärenzen bestanden ja genug. Ebenso wurde die spätere Diagnose eines circumscripten Pneumothorax durch die Section bestätigt; denn dieselbe wies von der Höhle des Pneumothorax, welche sich später mit pleuritischem Exsudat angefüllt hatte, nur noch die oben beschriebene Tasche auf, welche genau der Stelle entsprach, wo zuletzt noch Luft nachzuweisen war.

Auch die Diagnose einer Schrumpfung der R Lunge hat sich durch den Sectionsbefund als richtig erwiesen.

Die spätere L seitige Pleuritis war tuberkulöser Natur. Die direkte Veranlassung des tötlichen Ausganges ist wohl in Erschöpfung des dilatirten und degenerirten Herzens zu suchen.

Für die **Heilung des Pneumothorax** war das am meisten begünstigende Moment das seltene Vorkomnis, das die Pleura bei seinem Entstehen schon im Zustande der Entzündung war. Es bestanden schon ziemlich umfangreiche Adhärenzen, sodass der erste Pneumothorax, der ein offener war, nur ein teilweiser werden konnte. Der Oberlappen blieb adhärent, ebenso die Lungenpartie, welche die beiden nachgewiesenen Luftbezirke trennte. Durch fibrinösen Niederschlag aus dem, wie die Punctionsflüssigkeit ergeben hatte, sehr fibrinreichem Exsudat, kam es dann schnell zu einem organischen Verschluss der Fistel, welcher nach 9 Tagen bereits festgestellt werden konnte. Merkwürdiger Weise kam es zu einer Wiedereröffnung der Fistel, vielleicht infolge einer erneuten tuberkulösen Einschmelzung an derselben Stelle. Dieses Mal entstand ein Ventilpneumothorax. Der infolgedessen anwachsende hochgradige Druck im Pleuraraum war jetzt stark genug, um die Festigkeit der Adhärenzen zu überwinden, sadass es nun zu einem Pneumothorax des grössten Teiles der R Brusthöhle kam. Immer aber war noch die fibrinöse Pleuritis vorhanden, welche auch dieses Mal ziemlich rasch einen Verschluss der Fistel herbeiführte. Derselbe konnte nach Verlauf von 5 Wochen unzweifelhaft durch die klinischen Symptome festgestellt werden. Natürlich muss derselbe schon viel früher eingetreten sein, da nach besagter Zeit schon eine bedeutende Menge Luft zur Resorption gelangt war, wozu ja eine gewisse Frist von nöten ist. Die intensive Wirkung der fibrinösen Entzündung zeigt sich auch in der kolossalen pleuritischen Schwartenbildung.

Zu dem folgenden Teile meiner Arbeit bemerke ich im voraus, dass ich nicht beabsichtige, eine Wiedergabe der ganzen einschlägigen Literatur, soweit mir dieselbe auch nur zu Gebote stand, zu bringen. Ich werde mich vielmehr darauf beschränken, von dem ziemlich umfangreichen Material das wiederzugeben, was für eine Betrachtung von **Prognose** und **Therapie des tuberkulösen Pneumothorax** von Wert ist.

Bevor ich zur Mitteilung der gesammelten Fälle übergehe, möchte ich noch einige Worte über die Frage voranschicken: **Unter welchen anatomischen Verhältnissen darf man von geheiltem Pneumothorax sprechen?** Es mag diese Frage paradox erscheinen, denn da man unter Pneumothorax eine Luftansammlung in der Pleurahöhle versteht, so hat man den Pneumothorax als geheilt zu betrachten, wenn die Luft aus der Pleurahöhle verschwunden ist. Es lässt sich jedoch der Fall denken, der in praxi auch oft genug beobachtet wird, dass die Luft eines Ventilpneumothorax zur Resorption gelangt, aber nur, um durch einen ansteigenden Erguss ersetzt zu werden. Der Pneumothorax ist dann nach obiger Begriffserklärung geheilt. Dabei braucht aber die Fistel nicht zu einem organischen Verschluss gelangt zu sein, sondern statt eines Ventilpneumothorax hat sich nur ein Ventilhydrothorax ausgebildet. Macht man in einem solchen Falle die Punction, dann wird, sobald der Druck im Pleuraraum geringer geworden ist, bei jeder Inspiration die Fistel sich wieder öffnen und auf's Neue Luft in den Pleurasack eintreten lassen. Der Pneumothorax ist wieder da! Weil führt solche Fälle als geheilt an,[1]) jedenfalls ist das eine sehr relative Heilung. Andererseits sind häufig Fälle beobachtet worden, in welchen sich bei der Autopsie eine Vernarbung der Fistel herausstellte, während doch noch, wie schon während

1) z. B. seine XIII. Beobachtung.

des Lebens festgestellt worden, Luft und Flüssigkeit im Pleuraraum vorhanden waren. Vielleicht wäre es durch Punction und Aspiration möglich gewesen, die Brusthöhle zum grössten Teile zu entleeren!

Ich bin deshalb der Ansicht, dass für eine positive Heilung des Pneumothorax der **organische Verschluss der Fistel** eine unerlässliche Bedingung ist. Ja, ich möchte denselben vom klinisch-therapeutischen Standpunkt aus als das hauptsächlichste Moment hinstellen. Im Gegensatz zu Weil werde ich deshalb in folgender Casuistik nur auf Fälle mit vernarbter Fistel Rücksicht nehmen. Und zwar werde ich in erster Linie einige **Fälle von völliger Heilung** mitteilen, um dann noch einige Beobachtungen von organisch geschlossenem Pneumothorax anzureihen, als Fälle, welche die **Möglichkeit** boten, durch einen ziemlich indifferenten Eingriff zur Heilung gebracht zu werden.

I. An erster Stelle sei des Falles gedacht, das Adler Veranlassung zu seiner Dissertation gab.

Es handelt sich um einen 35jährigen Knecht, der an vorgeschrittener Phthise erkrankt war. Eine plötzlich auftretende hochgradige Atemnot führte ihn ins Spital. Die physikalische Untersuchung ergiebt L einen circumscripten Seropneumothorax Nach acht Wochen erfolgte eine bedeutende Hämoptoë. Eine 14 Tage später vorgenommene Untersuchung beweist die völlige Ausheilung des Pneumothorax. Nach abermals 14 Tagen stirbt Patient an vorgeschrittener Tuberculose. Die Autopsie führt zur Auffindung einer erbsengrossen mit Eiter gefüllten Höhle mit einer 2—3 mm. **grossen Oeffnung** in der Pleura des Oberlappens. Dieselbe ist mit **Faserstoffmembranen** bedeckt.

Also **Tod 10 Wochen** nach dem Entstehen des Pneumothorax, 14 Tage nach constatirter Heilung desselben. Letztere erfolgte durch Ausscheidung von **Faserstoffmembranen.**

II. Beobachtung von Townsend[1])

Ein Patient von 19 Jahren, der seit 2 Jahren an Husten, öfterem Stechen in der L Seite und mehrmaliger Hämoptoë litt, erkrankt plötzlich mit heftigem Stechen auf der L Seite und starker Dyspnoe. Die Untersuchung ergibt einen totalen L seitigen Pneumothorax. Der Percussionschall ist hier überall tympanitisch, das Herz um 2" nach R über das Sternum hinausgerückt. 10 Tage später war der tympanitische Beiklang weit weniger deutlich, die Dyspnoe hatte nachgelassen, nach weiteren 5 Tagen L eine leichte Atembewegung, die Dyspnoe verschwand gänzlich. Zwei Monate später war auch das Herz wieder an normaler Stelle, das Atmungsgeräusch hatte auf der ganzen L Seite wieder vesikulären Charakter angenommen.

Heilung des Pneumothorax (Schluss der Fistel) weniger als **10 Tage** nach seinem Entstehen. Die Vernarbung scheint **ohne** fibrinöse Niederschläge zustande gekommen zu sein. Ueber das weitere Schicksal des Pat. ist nichts mitgeteilt.

III. Beobachtung von Reginald Thompson[2])

Ein 20 Jahr alter Mann, der seit 18 Monaten an starkem Husten gelitten und mehrmals eine profuse Hämoptoë gehabt hatte, wird im Zustande der höchsten Dyspnoe ins Spital aufgenommen. Die Untersuchung ergiebt einen linkseitigen totalen Pneumothorax mit starken Verdrängungs-Erscheinungen. Ein Atmungsgeräusch L war nicht vernehmbar. Verfasser nimmt deshalb an, dass die Fistel sich bereits geschlossen habe. Der Zustand indicirt die Punction. Diese wurde vorgenommen. Die Luft fuhr zischend heraus, Pat. fühlt bedeutende Erleichterung. Nach 8 Tagen war überhaupt keine Dyspnoe mehr vorhanden. Das Allgemeinbefinden blieb gut, bis nach 14 Tagen die Symptome einer akuten Tuberculose auftraten, welche nach weiteren 14 Tagen zum exitus lethalis führte.

Nekropsie zeigte exquisit tuberculöse Lungen; in der L Lungenspitze zwei kleine mit käsiger Masse gefüllte Cavernen; die Spuren der Fistelnarbe wurden nicht aufgefunden.

---

[1]) Dublin Journal XIII. Bd. Adler zieht den Fall auch in seine Betrachtung und führt den Pneumothorax mit Recht auf eine tuberkulöse Perforation zurück.

[2]) Lancet 1870. Dez. S. 887.

Der **Tod** scheint in diesem Fall 4 Wochen nach Verschluss der Fistel eingetreten zu sein. Wann der Pneumothorax entstanden ist, bleibt ungewiss. Zur gänzlichen Heilung scheint derselbe nicht gekommen zu sein. Die **Vernarbung der Fistel** ging vermuthlich **ohne** fibrinöse Niederschläge aus einem pleurit. Exsudat vor sich.

IV. Beobachtung von Guttmann[1]).

Guttmann referirte darüber in der Berl. med. Gesellschaft Folgendes: In einem noch in meiner Behandlung befindlichen Fall war vor etwa 5 Monaten ein R seitiger Pneumothorax bei einem Phthisiker aufgetreten. Der Pneumothorax kam, ohne dass sich Flüssigkeitserguss einstellte — wenigstens in keiner physikalisch nachweisbaren Menge —, nach einiger Zeit **vollständig** zur Resorption.

Ueber das weitere Schicksal ist nichts angegeben. Die **Vernarbung** der Fistel erfolgte auch hier **ohne** Vermittlung eines serofibrinösen Exsudates.

V. Beobachtung von Wagner[2]).

In der med. Gesellschaft Leipzigs am 11. Mai 1880 vorgestellter Fall: 22 jähr. Mann mit Phthisis pulmonum, seit vorigem Jahr im Hospitale. Am 7. Februar d. J. plötzlich rechtsseitiger allgemeiner Pneumothorax. Ende März bis Anfang April begann der Pneumothorax zu schwinden und gegenwärtig (11. Mai) ist nichts mehr von demselben nachweisbar. Die bestehende Phthise schreitet weiter fort.

Also auch hier Vernarbung ohne pleurit. Exsudat (wenigstens ist von einem solchen nichts mitgeteilt). Die Vernarbung kann spätestens 6 Wochen nach der Entstehung der Fistel zustande gekommen sein.

Im Jahre 1883 hat Martin Rouanet[3]) eine Zusammenstellung einiger, mehr oder weniger typischer,

---

[1]) Berliner klin. Wochenschrift 1880. No. 52. S. 743.

[2]) Berliner klin. Wochenschrift 1881 No. 16. S. 229.

[3]) Recherches sur la guérison du pneumothorax chez les phthisiques. Thèse de Paris 1883.

Fälle gemacht. Einige derselben seien hier nach den Autoren wiedergegeben.

VI. Rouanet's Observation VIII[1]).

R seitiger (Pyo-) Pneumothorax im Verlauf von Lungenphthise (die Symptome waren sehr prägnant). Das Ansteigen des Ergusses indicirte nach 5 Monaten eine Punction, wobei 3 Pinten trüber Flüssigkeit entleert wurden. 2 Monate später Wiederholung der Punction, Entleerung von $3^1/_2$ Pinten serös-eitiger Flüssigkeit. Jetzt dehnte die Lunge sich wieder aus, die Zeichen des Pneumothorax verschwanden.

Der zwischen der Entstehung der Fistel und ihrer Vernarbung liegende Zeitraum ist aus obiger Darstellung nicht ersichtlich. Die Heilung erfolgte wahrscheinlich durch fibrinöse Niederschläge. Patient lebte **7 Monate** nach dem Auftreten des Pneumothorax noch.

VII. Rouanet's Observation XIV[2]).

Ein 35 jähr. Mann, der seit 1870 alle Zeichen einer Spitzentuberculose hatte, erlitt im Jahre 1872 im Januar eine ziemlich starke Hämoptoë. Im April, nachdem er lange nicht mehr untersucht worden war, fanden sich sämmtliche physikal. Symptome eines R seitigen Hydropneumothorax. Durch Punction und Aspiration wurden 2500 gr. eines **serösen** Ergusses und eine Menge Luft entfernt. Nach 10 Tagen Wiederholung der Punction mit Entleerung von weiteren 1000 gr. In den folgenden Tagen verschwand die Dämpfung allmählig ganz, das Atmungsgeräusch wurde wieder deutlich und zwar **vesikulär.** Nach einiger Zeit konnte die vollständige Heilung konstatirt werden.

Auch hier ist keinerlei Angabe über den Zeitraum zwischen Entstehen und Heilung des Pneumothorax möglich, ebensowenig darüber wie lange Pat. die Acquisition seines Pneumothorax überlebte. Ueber die zuletzt mitgeteilten Fälle ist noch zu bemerken, dass bei denselben mit Erfolg die Punction zum Teil verbunden mit Aspi-

---

[1]) Guy's Hospital reports 1853. Cases of Pneumothorax, by H. M. Hughes. Observation. VII. Dieselbe ist auch von Weil in seine Betrachtung gezogen.

[2]) Thèse de Vieuille, Paris 1876.

ration der Flüssigkeit angewandt wurde. Auf ähnliche Beobachtungen, bei denen die Punction, mit oder ohne Aspiration der Flüssigkeit oder des Gases oder beider, als therapeutische Massregel zur Anwendung kam, hat Weil in seiner öfters erwähnten Arbeit kurz hingewiesen. Es sind das Fälle von Chalmers, Aran, Biermer, Goldtammer, Otte, Unverricht und Senator. Zwei derselben, Beobachtungen von Otte und Senator sollen hier nach den Autoren selbst mitgeteilt werden.

VIII. Beobachtung von Otte[1]).

Ein 32 Jahre alter Phthisiker hatte im November und December 1879 gegen sein seit über 2 Jahren bestehendes Grundleiden Natr. benzoic. bis zum plötzlich erfolgten Eintritt von Pneumothorax mit sich ausschliessender Pleuritis sin. (serosa) erfolglos inhalirt, fieberte seitdem dauernd, magerte hochgradig ab, und schleppte sich ohne jede Begleitung mit einem bis zur Mitte der Scapula binnen 4 Wochen angestiegenem Exsudate von Innsbruck über den Brenner bis nach Arco. Nachdem jetzt fast 3 Wochen seit der Punction, welche über 2 Ltr. weissgelben Serums entleerte, vorüber sind, befindet Pat. sich fast fieberlos, isst wieder gut und bewegt sich ohne Anstrengung etwa 1 Stunde lang täglich im Freien. Luft ist im Cav. pleur. nicht mehr nachweisbar, und besteht Schalldämpfung nur im untern Drittel, während oberhalb die Lunge wieder lufthaltig ist, und der bis zur Linea mammill. dextr. gedrängte Herzanschlag wieder am linken Sternalrande gefühlt wird.

Wiederum ein Fall, wo die Dauer des Bestehens des Pneumothorax und das spätere Schicksal des Pat. dunkel bleibt. Doch lehrt dieser Fall sehr schön den Nutzen der Punction. Die Heilung der Fistel erfolgte wahrscheinlich durch Fibrinniederschlag.

IX. Beobachtung von Senator[2]).

Bronchopneumonia chronica duplex incipiens. Pneumothorax und Pleuritis sinistra. Zweimalige Entleerung eines serösen Exsudats mit vorläufiger Heilung.

[1]) Berl. klin. Wochenschrift, Nro. 29. 1880. Seite 417.

[2]) Zur Kenntniss u. Behandlung des Pneumothorax. Senator Zeitschrift für klin. Medicin. Berlin 1881. II. Bd. Seite 231.

Carl M. 41 jähr. Maurergeselle, am 24. Aug. 1878 in das Augusta-Hospital aufgenommen mit starken Atembeschwerden, welche seit 8 Tagen plötzlich aufgetreten sind, nachdem er schon ein Jahr an Husten mit schleimigem Auswurf gelitten hatte. Es fand sich ein Pneumothorax linkerseits mit Flüssigkeitserguss in dem untersten Teil, rechts nur Catarrh. Mässiges Fieber (Temperatur um 39° schwankend). Allmählig besserte sich die Atemnot, das Fieber schwand fast ganz und Ende September war auch von dem Pneumothorax nichts mehr nachzuweisen, sondern Zeichen einer geringen Infiltration beider Lungenspitzen Das Exsudat stieg aber langsam, machte Verdrängungserscheinungen, dabei ab und zu leichte Fieberbewegungen.

Am 2. November wurde durch Punction und Aspiration ein **seröses Exsudat** in der Menge von 1400 Ccm entleert. Die Erleichterung hielt nicht lange an, da das Exsudat wieder zunahm, weshalb am 25. November eine zweite Punction und Aspiration von 1100 cm **seröser** Flüssigkeit gemacht wurde. Danach trat keine neue Störung ein, das Allgemeinbefinden und der Ernährungszustand hoben sich so, dass Pat. am 27. Dezember als ziemlich **arbeitsfähig** entlassen werden konnte.

Dieser Fall zeigt ebenso, wie die folgende Beobachtung Weil's, wie vollständig sich ein Phthisiker selbst nach durchgemachtem Pneumothorax wieder erholen kann.

X. Beobachtung Weil's[1]).

Pat., 29 Jahre alt, Dienstmädchen, trat am 16. Febr. 1880 ein. Pat. litt seit 3 Jahren an Husten mit schleimig-eitrigem Auswurf und leichter Dyspnoe bei Anstrengungen, in letzter Zeit an ziemlich heftiger Hämoptysis. Zwei Tage vor dem Eintritt stärkere Dyspnoe und heftiges Stechen auf der L Seite. Beim Eintritt ins Hospital totaler L seitiger Pneumothorax. (Die von Weil mitgeteilten Zeichen desselben waren ganz exquisite). Auf der R Lunge völlig normaler Befund. Nach wenigen Tagen Erguss nachzuweisen, der beim Austritt der Kranken am 10. März an der 8. Rippe stand. Weil bekam die Pat. erst nach $1^1/_4$ **Jahren** wiederzusehen. Sie war äusserlich völlig gesund, hatte an Körperfülle zugenommen und ein blühendes Aussehen. Kein Fieber, keine Dyspnoe. Puls etwas frequent, aber kräftig und regelmässig. Die Untersuchung ergiebt im Wesentlichen Folgendes:

[1]) Weil's XV. Beobachtung. l. c. S. 258.

Beide Thoraxhälften gleich gross, höchstens L Supra- und Infraclaviculargegend etwas abgeflacht, welche auch bei der Atmung etwas zurückbleibt. An derselben Stelle, wie auch L H O ergiebt die Percussion starke Dämpfung. Sonst auf der ganzen L Seite reines Vesiculäratmen, welches von der 9. Rippe ab etwas schwächer wird. Auf der R Seite normaler Befund, übrige Organe normal. **Wenig Husten** mit spärlichem Auswurf, Stuhlgang in Ordnung. „Mit einem Wort, wer die Kranke jetzt untersucht hätte, würde lediglich die Diagnose einer L seitigen Spitzenaffection gestellt haben."

Die **Vernarbung der Fistel** ist in diesem, wie in den zuletzt mitgeteilten Falle durch Vermittelung einer serofibrinösen Pleuritis vor sich gegangen. Dieser so günstig verlaufene Fall ist wohl die interessanteste von Weils zahlreichen Beobachtungen und es möge auch die einzige bleiben, welche ich hier wiedergebe. Das gesammte Material Weil's zu recapituliren würde mich zu weit führen, in Bezug darauf und eine genauere Statistik über die Veröffentlichungen von geheiltem Pneumothorax sei auf die Arbeit Weil's selbst verwiesen. Dem Plane meiner Casuistik gemäss erübrigt jetzt nur noch, einige Fälle anzuführen, in denen die Ursache des Pneumothorax, **die Oeffnung in der Lungenpleura**, zwar wie die Section nachwies, **zum Verschluss kam, der Pneumothorax, resp. Hydrothorax hingegen bestehen blieb.** Ich glaube mir auch hier ein näheres Eingehen, eine krankengeschichtliche Erörterung ersparen und ein summarisches Verfahren anwenden zu dürfen.

Schon im Jahre 1853 machte Woillez,[1]) die Vernarbung der tuberkulösen Lungenpleurafisteln zum Objecte einer casuistischen Arbeit. Er bespricht darin 7 Fälle von Pneumothorax auf tuberkulöser Basis, die mit Vernarbung der Fistel endigen. Jedoch nur bei

[1]) Memoire sur la guérison spontanée des perforations pulmonaires d'origine tuberculeuse. Archives générales de médicine. 1853.

zweien derselben gelangte auch der Pneumothorax zur Resorption, während er in den übrigen Fällen beim Exitus lethalis noch bestand.

Die eingehensten Ausgaben über das Schicksal der Fistel macht wiederum Weil: Nach seinem Bericht war in 7 von 33 Sectionsprotokollen über Pneumothorax, konstatirt, dass die Perforationsstelle entweder überhaupt nicht mehr oder vernarbt aufgefunden wurde. Das ist ein Verhältnis von über 20 Procent! Wenn man bedenkt, dass unter diese 33 Fälle alle möglichen Arten einbegriffen sind, auch solche, welche nach wenigen Stunden oder Tagen dem Tode anheimfielen, so muss man das Verhältnis als ein sehr günstiges betrachten. Auch in der schon erwähnten Arbeit Rouanet's sind mehrere ähnliche Fälle besprochen, doch mögen die angeführten genügen.

Was den Gang der Vernarbung der Fistel betrifft, so sei noch mitgeteilt, dass in den meisten Fällen ein Hydropneumothorax bestand, der Verschluss war also wahrscheinlich zunächst durch fibrinöse Niederschläge zustande gekommen.

Prognose.

Das Auftreten eines Pneumothorax bei Phthise wurde früher, wie in der Einleitung zu dieser Arbeit bereits erwähnt worden, als eine unbedingt zu einem mehr oder weniger raschen tötlichen Ende führende Complication aufgefasst. Die Irrtümlichkeit dieser Anschauung ist in den letzten Jahren durch mannigfache Publikationen dargelegt worden. Auch vorliegende Arbeit liefert sowohl durch den ausführlichen mitgeteilten Fall als auch in ihrem casuistischen Teile einen neuen Beweis für die Unrichtigkeit der alten Ansicht. In so fern bleibt dieselbe leider zu Recht bestehen, als

in sehr vielen Fällen der intercurrirende Pneumothorax innerhalb weniger Stunden oder Tage den Tod herbeiführt. So berechnet Weil, dass unter 41 Fällen 9 in den ersten 4 Tagen tötlich endigten, 15 innerhalb zweier Wochen, 20 innerhalb eines Monats. Bei den noch länger lebenden — alle sind ja Phthisiker — hat man immer weniger Berechtigung, den Tod dem Pneumothorax zuzuschreiben, zumal diese zum Teil mit bestehendem, zum Teil auch nach ausgeheiltem Pneumothorax noch eine Frist von 2 Monaten bis zu $2^3/_4$ Jahren erlebten, wonach sie eben ihrer Phthise erlagen. S. West kommt in seiner schon erwähnten statistischen Bearbeitung von 101 Fällen zu folgendem Resultate: 75% derselben starben in den ersten 14 Tagen, 90% vor Ablauf des ersten Monats. Die Lebensdauer der restirenden 10% kann beträchtlich sein. Auch von den von mir mitgeteilten Fällen haben die meisten ihren Pneumothorax recht lange überlebt, bis zu vielen Monaten. Da sie zum Teil sogar noch lange Zeit nach konstatirter Heilung des Pneumothorax ihr Leben fristeten, so darf man in diesen Fällen wohl behaupten, das der Pneumothorax keinen merklichen schädlichen Einfluss auf den Verlauf der Phthise hatte. Einige sind ja sogar darunter, welche zur Zeit der Publikation der betr. Beobachtungen noch lebten und nicht im geringsten ein baldiges tötliches Ende voraussehen liessen. Aus diesen Betrachtungen geht hervor, dass nur ein kleiner **Teil der von Pneumothorax Betroffenen dieser Complication direct erliegt.** Dass übrigens, wie die Verhältnisse gewöhnlich liegen, gerade der tuberkulöse Pneumothorax die besten Aussichten auf ein Ueberleben des Ereignisses und eine wenigstens vorläufige Erholung bietet, ist eine in den letzten Jahren wohlbekannte Thatsache. Auch der Grund dafür ist längst darin gefunden worden, das in der tuberkulösen Lunge eben ein Organ ausser Function ge-

setzt wird, das sowohl für die Respiration, als auch die Blutcirculation nur mehr einen beschränkten Werth hatte und deshalb vom Individium leichter entbehrt werden kann. Darauf beruht auch zum Teil die geringe verderbliche Einwirkung, welche der chronische Pneumothorax auf die Entwicklung des Grundleidens ausübt. Ja es giebt sogar Autoren, die dem Pneumothorax infolge der in der kranken Lunge entstehenden Blutleere einen hemmenden Einfluss auf die Lungentuberculose zu schreiben. Weil nennt als solche Stokes, Naumann, Wintrich, Pollock, Hughes, Ccernicki. Weil selbst kommt zu dem Resultate, dass der Pneumothorax in sehr vielen Fällen den Verlauf der Lungenerkrankung nicht ungünstig beeinflusse, in einigen Fällen sogar von hemmender Wirkung zu sein scheine. Was nun die Prognose der Lebensdauer bei einem überhaupt chronisch gewordenen phthisischer Pneumothorax angeht, so kommt es wohl in erster Linie darauf an, in welchem Zustand sich die andere Lunge und die ganze Ernährung des Betroffenen befindet, in zweiter Linie, welcher Art das fast immer entstehende Exsudat ist, in dritter Linie, ob der Pneumothorax zur Heilung gelangt. Ad. II ist es natürlich nicht gleichgültig, ob der Erguss ein seröser, ein eitriger oder gar ein jauchiger ist. Letzteres ist glücklicherweise sehr selten. **Aber auch das purulente Exsudat ist durchaus nicht so häufig, wie man früher allgemein annahm,** wo jeder Hydropneumothorax noch schlechtweg als Pyopneumothorax angesehen wurde. Im Gegenteil beweist die neuere Literatur immer mehr, **dass der Seropneumothorax das gewöhnliche ist.** Darauf weist z. B. Senator in seiner erwähnten Arbeit hin, auch Goldtammer[1]) macht darauf aufmerksam. West hat in seiner Statistik eben so oft ein

[1]) Berl. klin. Wochenschrift, 1880 Nro. 20.

seröses Exsudat, als ein purulentes und sero-purulentes zusammen. Weil fand unter 36 Ergüssen 23 seröse, also fast $^2/_3$ aller! Auch in den von mir mitgeteilten Fällen war die secundäre Pleuritis meist seröser Natur, in meiner eigenen Beobachtung war eine primäre Pleuritis serofibrinosa vorhanden und dieselbe bewahrte ihren Charakter. Ueberhaupt in fast allen in der Literatur verzeichneten Fällen von geheiltem Pneumothorax war das Exsudat ein sero-fibrinöses. Gerade das letztere ist es eben, welches eine Vernarbung der Fistel häufiger macht, als man früher geneigt war anzunehmen. Die Vernarbung geht in der Regel wohl so vor sich, dass zunächst mehr oder weniger dicke fibrinöse Membranen die Fistel bedecken. Diese Membranen gelangen dann später zur Organisation und werden in eine bindegewebige Narbe umgewandelt, wie es in meiner Beobachtung klar zu Tage tritt. In seltenen Fällen scheint ein organischer Verschluss der Fistel auch ohne Vermittlung eines nachweisbaren Pleuritis möglich zu sein, so sind wohl die Beobachtungen von Thompson, Guttmann und Wagner aufzufassen (III, IV und V). Es kann sich dieses günstige Vorkommnis selbstverständlich nur bei einem geschlossenen Ventilpneumothorax einstellen, nie bei offenem Pneumothorax, wo bei der Atmung die Luft aus- und einstreicht. Glücklicherweise kommt es aus leicht verständlichen Ursachen — unregelmässiger Fistelgang — meistens zum Ventilpneumothorax, und das ist das 2. begünstigende Moment für eine Vernarbung der Fistel.

Es fragt sich nun, ob nicht vielleicht auch die

Therapie

imstande ist, etwas für die Vernarbung der Fistel und die Resorption der Luft zu leisten. Ich bemerke bei diesem letzten Teile meiner Arbeit im voraus, dass ich

hier nur die Behandlung des chronischen Pneumothorax besprechen will und zwar nur des reinen Pneumothorax und des Seropneumothorax. Wenn ich jetzt unternehme, obige Frage zu beantworten, so will ich zunächst den ersten Teil derselben ausser Acht lassen und sofort den zweiten in Angriff nehmen. Selbstverständlich ist es klar, dass eine positive Heilung nur zustande kommen kann, nachdem ein organischer Verschluss der Fistel eingetreten ist. Ausserdem ist nur eine relative Heilung in der, früher angegebenen, Weise denkbar, dass die Luft eines mechanisch geschlossenen Ventilpneumothorax durch ein Exsudat ersetzt ist. An derselben Stelle habe ich auch auseinandergesetzt, dass ein solcher Zustand eigentlich gar keine Heilung ist, da eine Punction behufs Entleerung des Exsudates den Pneumothorax augenblicklich wieder hervorrufen muss. Ist das erste Erfordernis der Heilung, der **organische Verschluss der Fistel** nun erfüllt, so kommt es darauf an, dass die den Pleuraraum ausfüllende Materie, Gas und Flüssigkeit, aus demselben entfernt werden. Es ist natürlich sehr wünschenswert, wenn dies spontan durch Resorption vonstatten geht, wie z. B. in den Beobachtungen II, IV, V, X. Aber es ist eine statistisch nachgewiesene Thatsache, dass unter sehr hohem Druck stehende Luft und besonders Exsudatmassen nur sehr selten und dann nur sehr langsam zur Resorption gelangen. Es wird desshalb schon seit langer Zeit die Punction geübt, wie z. B. in den Beobachtungen VI, VII, VIII, IX. Hat man es nun mit einem Ventilpneumothorax zu thun, so hat man natürlich nicht den gehofften Erfolg, der frei gewordene Raum wird sehr bald wieder durch neu eindringende Luft ausgefüllt werden, und somit ist der status quo ante wieder hergestellt, oder statt der entfernten Flüssigkeit ist jetzt Luft in der Pleurahöhle, was nur einen geringen Nutzen mit sich bringt. Soll

man also durch den Erfolg der Operation nicht enttäuscht werden, so ist es nötig, sich zunächst darüber zu vergewissern, **ob in der That ein organisch, oder nur ein mechanisch geschlossener Ventilpneumothorax vorliegt.** Diese Differentialdiagnose ist nun nach der Weil'schen Methode zweifellos zu stellen. Schon seit Laënnec hat man sich mit der Lösung dieser Aufgabe beschäftigt. Zunächst handelt es sich natürlich darum, festzustellen, ob der Pneumothorax ein offener, oder ein geschlossener ist. (Der letztere kann dann organisch oder blos mechanisch (Ventilpneumothorax) geschlossen sein). Zur Beantwortung dieser Frage hat man zunächst die klinischen Untersuchungsergebnisse herangezogen, so den Timbre des metallischen, die mehr oder minder grosse Deutlichkeit des tympanitischen Schalles, die Art oder das Fehlen des Atmungsgeräusches, die Art der Expectoration („maulvolle" Exp. Biermer's) die Ausgiebigkeit der Verdrängungserscheinungen und die Atembewegung. Es lässt sich nicht läugnen, dass es in manchen Fällen möglich ist, an der Hand obiger Phänomene richtige Folgerungen, selbst auf die Natur des Verschlusses zu ziehen, wie ich es im Verlauf meiner Krankheitsgeschichte gethan zu haben glaube. Immerhin ist die Entscheidung eine unsichere und fordert ausserdem eine längere Beobachtungszeit. Dann kam Wintrich und nach ihm Demarquay[1]) auf den Gedanken, die chemische Zusammensetzung der Pleuragase zur Entscheidung zu benützen. Letzterer schlägt vor, mit einer genügenden Zwischenzeit der Pleurahöhle zwei Gasproben zu entnehmen. Aus dem anders gewordenen Verhältnisse zwischen O_2, N_2 und CO_2 müsse sich dann ergeben, ob die Gasmenge abgeschlossen sei und eine Resorption der verschieden schnell resorbirbaren

[1]) Essai de pneumatologie. Paris 1866. (nach Weil mitgeteilt).

Gase stattgefunden oder ob das Gasgemisch in fortwährender Communication mit der Lungenluft seine Zusammensetzung bewahrt habe. Auch dieser Versuch ist nicht stichhaltig, da besonders bei hohem Druck die Luft lange Zeit ohne jedwede Resorption verharren kann. Zu einer ganz sichern Methode, ist, wie schon erwähnt, Weil durch seine Tierversuche und an menschlichen Leichen angestellten Druckmessungen gelangt. Er benutzt dazu die Bestimmung des in der Pleurahöhle herrschenden Gasdruckes. „Es hat gar keine Schwierigkeit, diese Grösse am Lebenden zu bestimmen; es genügt dazu, einen Fräntzel'schen Troicart,[1]) dessen Seitenarm mit einem Manometer luftdicht verbunden ist, in den Luftraum einzustossen. Bei offenem Pneumothorax muss der Mitteldruck oder der Druck bei einer Atmungspause gleich dem Atmosphärendruck sein; dagegen spricht ein positiver Mitteldruck für geschlossenen, speziell für Ventilpneumothorax". Diese Methode gestattet ferner, zu entscheiden, ob **organisch geschlossener,** oder **Ventilpneumothorax** vorliegt. Ist durch die einfache Punction oder die angeschlossene Aspiration ein Teil der Luft entfernt, so muss die Druckhöhe eine negative werden. Diese bleibt beim organisch geschlossenen Pneumothorax bestehen, während bei einem Ventilpneumothorax sich das frühere Verhältnis sehr bald wieder ausbilden wird. Hat der Versuch nun ergeben, dass ein organischer Verschluss der Fistel besteht, dann rät Weil, als therapeutische Massregel die Aspiration anzuschliessen. Es ist dies ein Rat, welcher gegenüber den alten Anschauungen einen grossen Fortschritt bedeutet. Noch Fräntzel[1]) sagt wörtlich: Die Idee, analog der Behandlung pleuritischer Exsudate, die Luft im

[1]) Derselbe ist beschrieben in v. Ziemssen's Handbuch, 4. Teil, II. Hälfte, S. 414 und Berl. klin. Wochenschrift 1874. 12.

[2]) Ziemssen's Handbuch, 4. Teil, II. Hälfte, S. 476.

Pleurasack zu aspiriren, auch wenn der Druck innerhalb derselben nicht grösser ist, wie der äussere Atmosphärendruck, habe ich nie auszuführen gewagt, da man dadurch Gefahr läuft, die nur lose verklebte Perforationsstelle wieder zu zerreissen und von Neuem den Austritt von Luft aus der Lunge in die Pleurahöhle zu ermöglichen.“ Diese Gefahr scheint in der That zu bestehen und Weil selbst giebt deshalb den Rat, **mit der Operation 4—6 Wochen zu warten,** vorher nur bei Indicatio vitalis (hochgradige Dyspnoe und Erstickungsgefahr) vorzugehen. Ich glaube nun, einige Gründe dafür zu haben, dass obige Gefahr in Wirklichkeit gar nicht so gross ist. Erstens kommt es bei einfacher Punction schon zu einer gewissen Ausdehnung der über ihr Elasticitätsgleichgewicht comprimirten Lunge, und die Perforationsstelle bleibt geschlossen, wie die Erfahrung gelehrt hat. Dann aber ist die Fistelnarbe von einer Partie tuberkulös **infiltrirten** Lungengewebes umgeben, also von einer Partie, die sich überhaupt **gar nicht** oder nur in einem **ganz geringen** Maasse ausdehnen kann, falls nicht etwa in ihr eine grössere Caverne enthalten ist. Kommt es also zu einer Zerreissung der fibrinösen Membranen — um solche handelt es sich ja meistens bei dem anfänglichen Verschluss — so werden dieselben wahrscheinlich nicht über der Durchbruchstelle selbst, sondern in einer ringförmigen Figur um dieselbe herum zur Trennung gelangen. Aus diesem Grunde glaube ich auch, dass in den Fällen, wo bei einer Punction die Fistel sich wieder öffnete, dies nicht auf einer Laesion derselben beruhte, sondern dass nur ein mechanisch geschlossener Pneumothorax vorlag. Ausserdem kann man der Gefahr der Zerreissung dadurch aus dem Wege gehen, dass man, wie Weil auch noch für seine verhältnissmässig späte Operation vorschreibt, dieselbe immer nur mit geringer

Saugkraft, dafür aber in wiederholten Sitzungen vornimmt. In angemessenen Intervallen können sich die Membranen immer wieder dem neuen Zustande angepasst haben. Der Eingriff selbst ist bei der antiseptischen Operationsmethode ohne jeglichen Nachteil auszuführen. Aus meinen obigen Erörterungen geht schon hervor, dass ich im Gegensatze zu Weil darauf hinziele, eine möglichst frühzeitige Operation zu empfehlen. Ich habe dafür folgende Gründe:

Erstens ist es gar nicht erwiesen, dass bis zum Verschlusse der Fistel 4—6 Wochen vergehen. Im Gegenteil, in den meisten mitgeteilten Beobachtungen war der Verschluss viel früher, oft schon nach wenigen Tagen nachzuweisen. Fräntzel nimmt sogar an, dass die Verklebung in der Regel bereits nach 3—4 Tagen eingetreten sei. Vor dem probeweisen Einstossen der Fräntzel — Weil'schen Kanüle Gewissheit über den Zustand der Fistel zu haben, ist zwar nicht möglich; desshalb läuft man bei frühzeitiger Operation allerdings Gefahr, dieselbe bei offener Fistel einzuleiten. Dafür hat das Frühverfahren jedoch **zweitens** folgenden Vorteil: Soll die Aspiration überhaupt Nutzen haben, so muss die Lunge ihre Ausdehnungsfähigkeit bewahrt haben. Dies ist aber sehr zweifelhaft nach einem Zeitraum von 5—6 Wochen. Gar oft kommt es aus dem Exsudat zu äusserst ergiebigen Fibrinniederschlägen. Diese können während der langen Zeit eine so kräftige und dabei unelastische Schwarte um die Lunge herum gebildet haben, dass eine Ausdehnung der letzteren gar nicht mehr möglich ist.[1]) Diese Gefahr ist es, welche

[1]) **Matthieu**, A., (Un cas de pneumothorax fermé. Progrès méd. Nro. 6) teilt ein solches Beispiel mit. Die Diagnose war nach der Weil'schen Methode auf einen organischen Verschluss gestellt und durch die spätere Obduction in vollem Umfange be-

eine Spätoperation wenig empfehlenswert macht. Man hat also die Wahl, mit Weil 5—6 Wochen zu warten, die Fistel ziemlich sicher geschlossen, aber vielleicht eine wenig brauchbare Lunge vorzufinden, oder aber früh zu operiren, die Lunge in ihrer Ausdehnungsfähigkeit unversehrt, dafür aber vielleicht eine offene Fistel anzutreffen. Der letztere Umstand scheint mir aber gar keine Contraindication gegen die Vornahme der Operation zu sein, und damit möchte ich **drittens** die Frühoperation befürworten. Wenn man bei einem Ventilpneumothorax die Luft aspirirt, so kann man den Zustand zwar nicht dauernd ändern. Dagegen braucht man keine Rücksicht auf einen Fistelverschluss zu nehmen, der etwa lädirt werden könnte. Man ist also in der Lage, die Aspiration um so kräftiger ins Werk setzen zu können. Ein Schaden kann dadurch nicht angestiftet werden, denn die durch die Lunge eintretende Luft ist nach allen Erfahrungen so gut filtrirt, dass dadurch eine Verjauchung des Exsudats nicht angeregt wird. Wohl aber kann durch eine kräftige Aspiration der Vorteil erzielt werden, dass die Lunge einmal wieder zu einer ziemlich umfänglichen Ausdehnung gelangt. Denn es ist klar, dass wir mit unserem Apparat mehr Luft aus dem Pleurasack entfernen können, als während der Inspiration durch die Fistel nachdringt. So lange also unser Apparat arbeitet, muss die Lunge dem entstehenden negativen Drucke nachgeben und sich entfalten. Darin liegt wieder ein zweifacher Nutzen:

I. wird durch eine derartige, nach mehreren Tagen stets zu wiederholende Manipulation der Lunge ihre Entfaltungsfähigkeit bewahrt. Findet man dann bei einer der Wiederholungen eine vernarbte Fistel vor, so kann

stätigt worden. Die Punction war ohne allen Erfolg geblieben, weil die Serosa ihre Elasticität verloren hatte, und Lunge und Herz in fehlerhafter Lage fixirt waren.

man nunmehr dem Vorschlage W e i l's folgen und hat dabei den Vorteil, dass die Lunge ihre Elastizität bewahrt hat.

II. wird die entfaltete Lunge jedes Mal wieder einer ordentlichen Blutdurchströmung zugänglich gemacht; sie bleibt in ihren Ernährungsverhältnissen besser erhalten, es kommt nicht zu bindegewebigen Schrumpfungen. Und gerade in der Erzielung dieser besseren Ernährung ist uns vielleicht das einzige Mittel an die Hand gegeben, welches uns in den Fällen zugebote steht, wo die Fistel bei Abwesenheit eines Fibrin enthaltenden Exsudates, also bei reinem Pneumothorax, nicht zum Verschluss kommen will. Es ist nicht undenkbar, dass durch eine, wenn auch nur kurze Zeit stattfindende, gehörige Blutzufuhr eine Secretion hervorgerufen wird, welche dann durch Verklebung eine Vernarbung der Fistel einleitet. Gemäss obiger Auseinandersetzungen möchte ich mir nun erlauben, für die Behandlung des **chronisch gewordenen Pneumothorax mit oder ohne serösen Erguss** folgende Massregeln zu empfehlen:

Nach etwa acht bis zehn Tagen ist die Punction der Flüssigkeit oder der Luft mittels des F r ä n t z e l-W e i l'schen Apparates vorzunehmen. Ergeben die Druckverhältnisse einen organischen Verschluss der Fistel, so wird zunächst nur eine vorsichtige Aspiration in geringem Umfange angeschlossen, welche nach je etwa 3—4 Tagen in mehreren Sitzungen weiter zu führen ist.

Besteht dagegen ein Ventilpneumothorax, so wird eine kräftige Aspiration vorgenommen. Die nächsten Sitzungen finden mit Unterbrechungen von 5—6 Tagen statt. Sobald dabei ein organischer Verschluss der Fistel zu constatiren ist, wird das für diesen Fall angegebene Verfahren eingeleitet.

Wie weit die Hoffnungen, welche ich an diese Behandlungsmethode knüpfe, berechtigt sind, müsste die Erfahrung lehren.

Es sei mir an dieser Stelle noch verstattet, meinem hochverehrten Lehrer, dem Herrn Geh. Hofrat Prof. Dr. BAEUMLER, für die Anregung zu dieser Arbeit, die gütige Ueberlassung des Materials und Uebernahme des Referats meinen tiefgefühltesten Dank auszusprechen.